

NEW TREATMENT CONCEPT FOR FACIAL SKIN TIGHTENING:  
THE FACIAL MAKEOVER

NEUES BEHANDLUNGSKONZEPT ZUR STRAFFUNG DER GESICHTSHAUT:

# Das Facial Makeover: Wirksam und doch well

BETTINA RÜMMELEIN

## KEY WORDS:

Skin tightening, IPL, infrared, radiofrequency

## SUMMARY:

Facial Makeover is a new concept of a series of treatments with different noninvasive skin tightening devices. The Intense Pulsed Light (IPL) handpiece applies 580 nm, Infrared (IR) and Radiofrequency are also devoted. Combining the different devices all main signs of sun-damaged and aging skin can be improved by coagulating blood vessels, eliminating pigmented spots, improving skin texture. The results are a moderate to good lifting effect on cheeks and an overall improvement of the skin appearance.

Unsere Zeit ist geprägt vom Wunsch nach Wellness und ewig jungem Aussehen. Doch die Jahre gehen nicht spurlos vorbei. Alternde Gesichtshaut zeigt sich durch verschiedene Symptome: fortschreitender Verlust der Elastizität, Lockerung des stützenden Bindegewebes und sich stetig vertiefende Hautfalten [1]. Genetische Faktoren – sogenanntes chronologisches Altern – und extrinsische Faktoren wie ultraviolette Strahlen tragen zum Erschlaffen der Haut bei [2].

## SCHMERZHAFT ODER ANGENEHM?

Das Angebot zur Behebung der Alterserscheinungen ist groß. Neben ästhetisch-chirurgischen Eingriffen stehen eine Vielzahl minimal-invasiver Eingriffe zur Verfügung: Injektionen mit Botulinumtoxin und Fillern oder Fractional Laser-Techniken sind nur einige davon. Alle diese Methoden haben gemeinsam, dass die Behandlung zwar unumstritten wirksam ist, aber eben doch Messer, Nadeln oder zumindest schmerzhaftes Laserlicht zum Einsatz kommen.

Ganz anders die pflegenden und angenehmen Behandlungen der Kosmetikerin, welche gerne besucht werden. Dass der Vorher-Nachher-Effekt zu vernachlässigen ist, mindert die Freude nicht. Selbst das Solarium, welches langfristig nicht nur die Hautalterung vorantreibt, sondern sogar gesundheitsschädigend ist, hat einen gewissen Wellnesseffekt. Manchmal ist dieser sogar der Hauptantriebsgrund und steht noch vor dem Wunsch nach Bräunung.

## SCHLÜSSELWÖRTER:

Hautstraffung, IPL, Infrarot, Radiofrequenz

## ZUSAMMENFASSUNG:

Das Facial Makeover-Konzept ist eine Folge von drei Behandlungen in einer Sitzung. Es wird ein IPL-Handstück mit der Wellenlänge 580 nm, Infrarot (IR) und bipolare Radiofrequenz (RF) verwendet. Die repetitive Anwendung dieser Behandlungsserie (acht Behandlungen in drei Monaten) führt zu einer Verbesserung der wichtigsten Hautalterungserscheinungen: Die Haut wird feinporiger, Flecken und Falten werden reduziert sowie die Festigkeit der Haut verbessert. Es kommt zu einer Straffung besonders im Wangenbereich und einem milden Liftingeffekt.

## WENIGER ZEICHEN DER HAUTALTERUNG

Die Fragestellung für die vorliegende Studie lautete deshalb: Gibt es eine angenehme Behandlung, die gleichzeitig sichtbare Erfolge erzielt?

Ermutigt durch die Ergebnisse verschiedener publizierter Studien [3–5], wurde ein Behandlungsprotokoll mit dem Namen „Facial Makeover“ konzipiert. Dabei wurden verschiedene Geräte, die der Behandlung erschlaffter Haut dienen, in Kombination angewendet. Alle Geräte arbeiten mit einem ähnlichen Mechanismus: Sie führen der Dermis via Radiofrequenz (RF), Infrarot (IR) oder Intense Pulsed Light (IPL) Hitze zu, um dadurch die Neubildung von Kollagen anzuregen und die Straffung der Haut zu initiieren. Das Erhitzen der Dermis führt dazu, dass das Kollagen denaturiert wird und sich umgehend zusammenzieht. Hinzu kommt eine langfristige Umgestaltung des Kollagens [6].

Die repetitive Anwendung dieser drei Technologien führt zu einer Verbesserung der wichtigsten Hautalterungserscheinungen: Die Haut wird feinporiger, Flecken und Falten werden reduziert und die Festigkeit der Haut wird verbessert. Es kommt zu einer Straffung und einem milden Liftingeffekt.

## STUDIENANLAGE IM DETAIL

Die Teilnehmerinnen der Facial Makeover-Studie erhielten acht Behandlungen von ungefähr 50 Minuten in einem Zeitraum von



**Abb. 1: Fotodokumentation der Behandlung mit FotoFinder Systems.**

Foto: © FotoFinder Systems GmbH



**Abb. 2: Laserplattform OmniMax™.**

Foto: © Sharplight™ Technologies Ltd.

drei Monaten. Es wurden bei jeder Patientin insgesamt eine bis drei IPL-, acht IR- und acht RF-Anwendungen durchgeführt. Auf Wunsch erhielten die Patientinnen am Ende der Serie eine minimal-ablative Erbium fractional-Behandlung, die einem Peeling gleicht.

Es nahmen zehn kaukasische Patientinnen im Alter von 43 bis 68 Jahren an der Studie teil. Alle zeigten die üblichen Zeichen der Hautalterung: Flecken, teilweise Teleangiektasien, Falten und nachlassende Hautelastizität. Die Studienteilnehmerinnen wurden vor Beginn der Behandlung, nach der achten Sitzung und zwei Monate nach Abschluss der Behandlung mit einem videografischen System (FotoFinder Systems, Deutschland) fotodokumentiert (Abb. 1). Behandelt wurde mit der Laserplattform Omnimax™ (Sharplight™ Technologies Ltd.) (Abb. 2).

Für die IPL-Applikation wurde das Handstück SR mit der Wellenlänge 580 nm verwendet. Die Dosierung wurde dem jeweiligen Hauttyp der Studienteilnehmerinnen angepasst. Pro Gesichtshälfte wurden 15 Schuss angewendet.

Der IR-Kopf emittiert die Wellenlänge 850–1750 nm, er hat eine Größe von 6.4 cm<sup>2</sup>. Ein Behandlungszyklus dauerte neun Sekunden, pro Zyklus wurden 20 J/cm<sup>2</sup> appliziert. Pro Gesichtshälfte (Wange, Mandibula und Übergang zum Hals) wurden 20 Zyklen verabreicht.

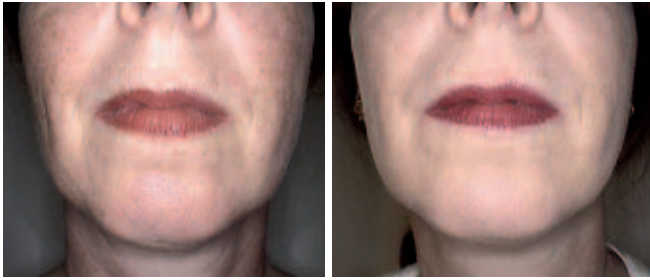
Auf die IR-Anwendung folgte die RF-Behandlung. Dabei wurden je zehn Minuten die Region der Wangen und perioral sowie der Übergang der Mandibularregion zum oberen Hals in gleichmäßig kreisenden Bahnen erhitzt. Die Hautoberflächentemperatur wurde alle 60 Sekunden mit einem Infrarotthermometer gemessen. Eine Temperatur von 41 Grad Celsius soll für zehn Minuten gehalten werden. Höhere Temperaturen müssen wegen der möglichen Gefahr einer Lipatrophy vermieden werden.

## ERGEBNISSE

Die Behandlungserfolge wurden anhand der erwähnten Fotodokumentation beurteilt und sind in der nachfolgenden Tabelle zusammengefasst (Abb. 3). Bei Studienbeginn wurde jede Teil-

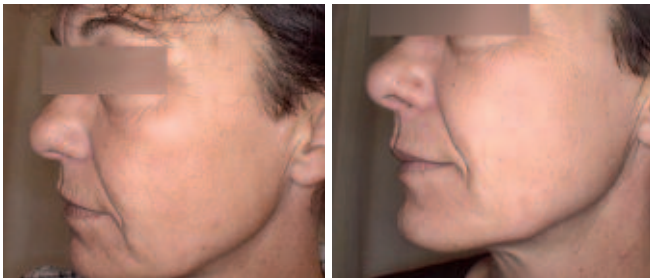**ABB. 3: TABELLE – ZUSAMMENGEFASSTE RESULTATE DER FACIAL MAKEOVER-STUDIE**

Patient	Reduktion der Porengröße	Reduktion der Flecken	Reduktion der Falten	Reduktion der Hauterschläffung	Total der Verbesserung in Punkten
1	0	++	++	++	6
2	+	++	+	++	6
3	+	+	+	++	5
4	++	++	++	+	7
5	+	++	+	++	6
6	+	+	0	+	3
7	0	++	+	++	5
8	+	0	+	0	2
9	++	0	+	++	5
10	++	+	+	+	5



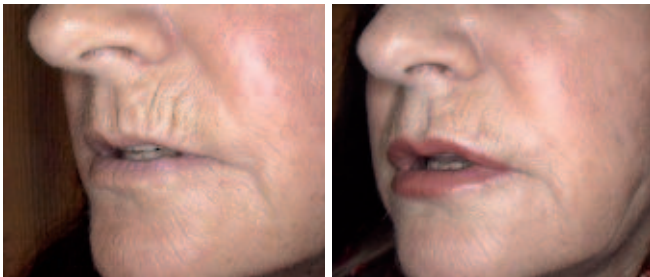**Abb. 4/5: Patientin mit moderaten Anzeichen der Hautalterung (grüne Gruppe) – Vorher/Nachher.**

Foto: Dr. Rümmelein



**Abb. 6/7: Patientin mit signifikanten Anzeichen der Hautalterung (orange Gruppe) – Vorher/Nachher.**

Foto: Dr. Rümmelein



**Abb. 8/9: Patientin mit schweren Anzeichen der Hautalterung (rote Gruppe) – Vorher/Nachher.**

Foto: Dr. Rümmelein

nehmerin einer Gruppe zugeteilt: Patientinnen mit milden bis moderaten Anzeichen der Hautalterung sind in der Tabelle grün gekennzeichnet, Patientinnen mit signifikanten Anzeichen orange und solche mit schweren Anzeichen der Hautalterung rot.

Nach der Behandlung wurden die einzelnen Hautalterungserscheinungen, beziehungsweise deren Entwicklung, erneut beurteilt:

- Hautoberfläche/Porengröße
- Fleckigkeit der Haut
- Falten
- Festigkeit der Haut im Wangen-/Mandibulabereich.

Der Zustand der Haut im Vergleich zum Anfangszustand wurde wiederum in drei Kategorien eingeteilt: keine Veränderung (0), leichte Verbesserung (+) oder deutliche Verbesserung (++).

Das Punktetotal schließlich verdeutlicht bei jeder Patientin auf einen Blick, wie stark sich ihr Hautbild unter der Facial Makeover-Behandlung verbessert hat.

## SCHLUSSFOLGERUNGEN

Die Behandlung wurde von den Patientinnen als angenehm und entspannend empfunden. Alle Studienteilnehmerinnen zeigten einen milden bis guten Liftingeffekt der Wangen und ein allgemein verbessertes Hautbild mit weniger Verfärbungen, weniger Teleangiektasien und verringerter Porengröße (Abb. 4–9). Allgemein lässt sich festhalten, dass die geringste Verbesserung bei derjenigen Gruppe stattgefunden hat, bei der bei Behandlungsbeginn schwere Anzeichen der Hautalterung diagnostiziert worden waren (rote Gruppe). Umgekehrt heißt dies: Milde bis moderate Hautalterungserscheinungen lassen sich durch das Facial Makeover-Konzept signifikant verbessern.

Eine angemessene Selektion der Patienten ist demnach entscheidend. Ältere Patienten mit einer übermäßig erschlafften Haut werden in der Regel weniger gute Resultate erzielen als jüngere Patienten mit milden bis moderaten Symptomen der Hautalterung [7]. Des Weiteren ist es wie bei kosmetischen Prozeduren wichtig, für realistische Erwartungen seitens der Patienten zu sorgen. Vorher-/Nachher-Bilder sind wie bei allen ästhetischen Eingriffen obligatorisch. Sie dokumentieren die Verbesserungen. Da die Veränderungen gradueller Natur sind und sich die Patienten darüber hinaus jeden Tag im Spiegel sehen, ist ein Abschlussgespräch mit Beurteilung des Behandlungserfolges zwingend.

Abschließend lässt sich das Facial Makeover-Konzept als sichere Kombination mehrerer minimal-invasiver Behandlungen charakterisieren. Die Therapie verursacht keine „Down Time“ und erlaubt eine gute Vorhersagbarkeit der Resultate. Die Behandlung kann durch eine Assistenz ausgeführt werden. Besonders erfreulich ist, dass sie bei den Patienten aufgrund ihres Wellness-Effekts eine hohe Akzeptanz genießt.

### Korrespondenzadresse:

Dr. med. Bettina Rümmelein\*  
 Fachärztin Dermatologie FMH  
 Medical Center See-Spital  
 Grütstrasse 55  
 CH-8802 Kilchberg/Zürich  
 Tel. +41 43 343 93 01  
 Fax +41 43 343 93 02  
 www.dr-ruemmelein.ch  
 www.tattoo-lasern.ch

\* Fähigkeitsausweis für Laserbehandlungen der Haut  
 Präsidentin der Schweizerischen Gesellschaft für medizinische Laseranwendungen (SGML)  
 Mitglied der Swiss Group for Esthetic Dermatology & Skin Care (SGEDS)  
 Universitätsspital Zürich, Oberärztin Aesthetische Dermatologie und Lasermedizin

**Literatur:**

1. Alexiades-Armenakas M (2009) Assessment of the mobile delivery of infrared light (1,100–1,800 nm) for the treatment of facial and neck skin laxity. *J Drugs Dermatol* 8:221-226.
2. Woolery-Lloyd H, Kammer J (2011) Skin Tightening. In: Bogdan Allemann I, Goldberg DJ (eds): *Basics in Dermatological Laser Applications*. *Curr Probl Dermatol*. Basel, Karger, vol 42, pp 147-152.
3. Gold MH (2007) Tissue tightening: a hot topic utilizing deep dermal heating. *J Drugs Dermatol* 6:1238-1242.
4. Alster TS, Tanzi E (2004) Improvement of neck and cheek laxity with nonablative radiofrequency device: a lifting experience. *Dermatol Surg* 30:503-507.
5. Fodor L, Carmi N, Fodor A, Ramon Y, Ullmann Y (2009) Intense pulsed light for skin rejuvenation, hair removal, and vascular lesions: a patient satisfaction study and review of the literature. *Ann Plast Surg* 62:345-349.
6. Zelickson BD, Kist D, Bernstein E, et al. (2004) Histological and ultrastructural evaluation of the effects of a radiofrequency based nonablative dermal remodeling device. *Arch Dermatol* 140:204-209.
7. Dierickx CC (2006) The role of deep heating for noninvasive skin rejuvenation. *Lasers Surg Med* 38:799-807.

**BUCHBESPRECHUNG**

Maibach H, Gorouhi F (eds)

**Evidence Based Dermatology, 2nd Edition.**

Shelton, CT: PMPH-USA 2011. ISBN 13: 978-1-60795-039-4. 1138 Seiten. Zahlreiche Tabellen und meist mehrfarbige Abbildungen. Preis: \$ 250,-

Die Dermatologie ist einer der Vorreiter der wissenschaftlich untermauerten Leitlinien. Zum Werkzeug für derartige Projekte gehört die Evidenz-basierte Medizin (EBM). In der 2. Auflage der „Evidence Based Dermatology“ unternimmt Howard Maibach gemeinsam mit Farzam Gorouhi und 140 Autoren aus 15 Ländern den Versuch, ein Up-to-date des gesicherten Wissens der Dermatologie aufzuzeigen. Dabei gehen die Autoren von der Feststellung aus, dass EBM zwar auf ein wachsendes Interesse trifft, in der täglichen Praxis ist sie aber noch nicht ausreichend integriert. „Our mission is to introduce and encourage the use of different evidence-based strategies among our readers in their daily practice and, if applicable, in their teaching/ education. Please remember that evidence based learning is a lifelong process not a two day workshop.“

Das Buch gliedert sich in 6 Teile mit 75 Kapiteln und einem ausführlichen Schlagwortverzeichnis. Part I ist der Diagnostik gewidmet. Part II befasst sich mit der Therapie, II mit der Risikofaktor-Analyse, IV gehört der Pharmakoepidemiologie. Die beiden letzten Teile analysieren Kosten-Effizienz-Studien und geben eine allgemeinere Einordnung der EBM im Part VI „Evidence Based Approach“.

Einige Kapitel erscheinen von besonderem Interesse für Leser der KOSMETISCHEN MEDIZIN. Diane Turvy und Kollegen geben einen exzellenten Überblick zur Diagnostik des Hirsutismus. Immerhin betrifft dies Erkrankung bis zu 15% prämenopausaler Frauen. Als klinischer Score gilt der modifizierte Ferriman-Gallway-Scale als Standardinstrument zur Schwerebestimmung. Bei den zugrunde liegenden Pathologien ist das HAIRAN-Syndrom wichtig, da es als Risikofaktor für ein metabolisches Syndrom und Infertilität gilt.

Yuri T. Jadotte und Robert A. Schwartz befassen sich detailliert mit der Behandlung des Melasmas. Allein in den USA sind bis zu 6 Millionen Frauen betroffen. Die Diagnose wird in der Regel klinisch gestellt, z.T. histologisch bestätigt. Die Behandlung kann durchaus frustan sein. Ein Faktor hierfür ist die differente Wahrnehmung der Schwere der Erkrankung von Patient und Arzt.

Die Vitiligo-Therapie steht im Mittelpunkt des Kapitels von Ahmad R. Hossani-Madani und Rebat M. Halder. Die weltweite Inzidenz wird mit 1% beziffert. Die Autoren behandeln die nicht-chirurgischen und

die chirurgischen Verfahren. Bei lokalisierter Vitiligo sind Klasse 3-4 Steroide besonders effektiv, jedoch sind die kutanen Nebenwirkungen zu bedenken. Wirksamer als Steroide ist PUVA-sol – in Deutschland allerdings keine Option.

Obwohl topische Calcineurinhemmer die Repigmentierung anregen können, ist ihre Effizienz in der Monotherapie nicht ausreichend, eine < 75%ige Repigmentierung zu erreichen. Die sicherste und nebenwirkungsärmste Monotherapie ist die 311 nm UVB-Therapie und effektiver als PUVA.

Zur Behandlung des Hirsutismus nehmen John T. O'Malley und Najwa Somani Stellung. Orale Kontrazeptiva mit Progestin erhöhen die Produktion von sexualhormon-bindendem Globulin (SHBG) in der Leber. SHBG kann somit mehr freies Testosteron abfangen. Sie gelten heute als Mittel der ersten Wahl. Ein Stufenschema wird für die Behandlung von Frauen mit unzureichendem Ansprechen entwickelt.

Sailesh Konda und Tina S. Alster besprechen nicht-medizinische Verfahren der Haarentfernung. Eine permanente oder längerfristige Haarreduktion von 50–80% wird typischerweise nach 3–5 Monaten Behandlung mit Laser oder IPL erreicht.

Uwe Wollina und Christa De Cuyper widmen sich der Tattoo-Entfernung – ein Wachstumsmarkt für die nähere Zukunft. In den Industrienationen sind 8–23% der Jugendlichen tätowiert. Manch Einer/ Eine möchte später das Tattoo verschwinden lassen. Leider geht es trotz aller Fortschritte nicht so leicht. Insbesondere vielfarbige Tattoos bedürfen der Anwendung verschiedener Laser über viele Sitzungen, um gute Ergebnisse erzielen zu können. Aufgrund mangelhafter gesetzlicher Regelungen bezüglich der eingesetzten Farben, können unter der Laserung allergische und toxikologische Probleme auftreten. Als Ultima ratio bleibt am Ende noch der Griff zum Skalpell. Neue Entwicklungen auf dem Farbensektor lassen hoffen, dass künftig die Tattoo-Entfernung einfacher und sicherer werden könnte.

Das Buch bietet eine große Vielzahl praktischer Informationen. Es kann nur jedem Dermatologen – ob in Praxis oder Klinik – empfohlen werden.

U. Wollina, Dresden